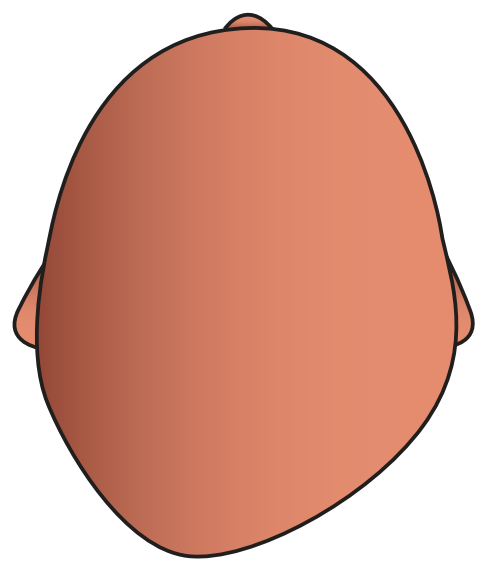



PLAGIOCÉPHALIE

CLASSIFICATION

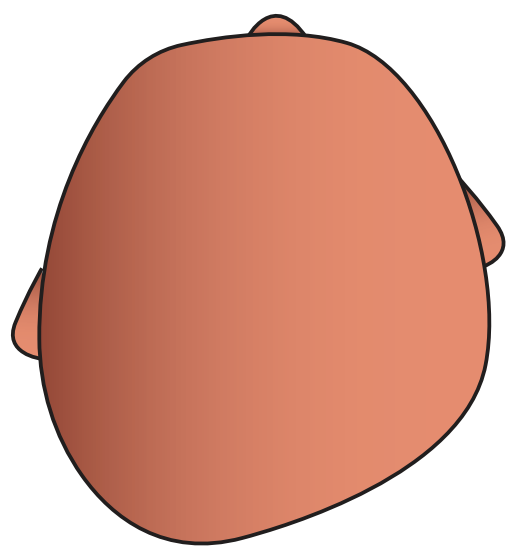
LÉGÈRE




Aplatissement de la région occipito-pariétale droite



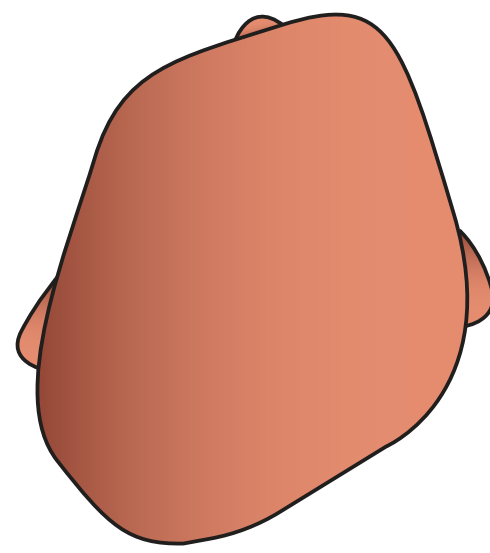
MODÉRÉE




Avancée de l'oreille droite



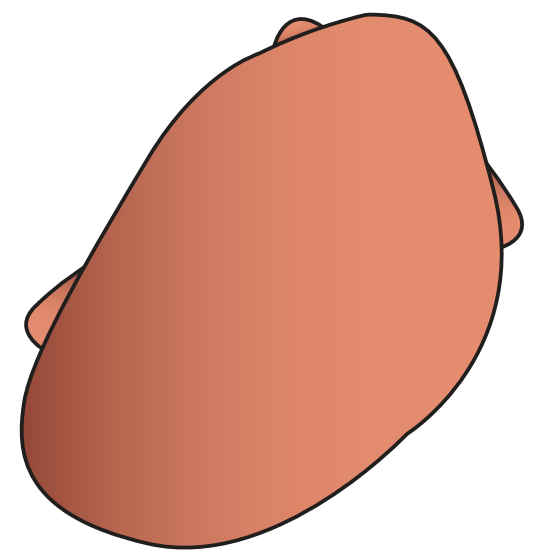
SÉVÈRE



Avancée de l'hémi-frontal droit



TRÈS SÉVÈRE



Augmentation des signes précédents


Asymétrie crânienne (CVA)

3 mm ↔ 10 mm ↔ 12 mm ↔ 18 mm

Index (CVAI)

3,5 % ↔ 6,25 % ↔ 8,75 % ↔ 11 %

PRENEZ SOIN DE LA TÊTE DE VOS ENFANTS 🌱💙



Retrouvez nous sur :

 associationbebesplagio56

 Associationbébés Plagio 56 - ABP 56

Pour plus d'informations :

<https://www.associations-bebes-plagio.com/>